

超声弹性成像应变率比值对乳腺肿块良恶性的鉴别诊断价值

胡春梅 崔建华 类婷婷 薛涵文

摘要 目的 探讨超声弹性应变率比值法(SR)在乳腺良恶性肿瘤诊断中的最佳诊断界点及其对乳腺肿块的诊断价值。方法 对119例乳腺肿块患者共125个病灶进行二维超声及超声弹性成像检查,获得满意弹性图像后,测量病灶组织与周围同水平乳腺组织的SR,并与术后病理对照,以病理结果为金标准,构建ROC曲线,获得弹性SR值鉴别良恶性肿块的最佳诊断界点。结果 良、恶性乳腺肿块SR分别为 (2.66 ± 0.78) 和 (4.97 ± 1.93) ,两者差异有统计学意义($P < 0.01$)。构建ROC曲线后,曲线下面积(AUC)为0.917,确定的SR最佳诊断界点为3.19,以 $SR \geq 3.19$ 判断病灶为恶性, < 3.19 判定为良性,则SR诊断乳腺恶性病变的敏感性、特异性、准确性、阳性预测值、阴性预测值分别为91.5%、89.4%、90.4%、88.5%、92.2%。结论 SR可以更为客观地评价乳腺肿块的硬度,对乳腺肿块良恶性鉴别具有较高的临床应用价值。

关键词 应变率比值;超声弹性成像;乳腺疾病

[Abstract] Objective To evaluate the clinical value of strain ratio by ultrasonography in differential diagnosis of breast lesions and the cut-off point of strain ratio for breast lesions. Methods One hundred and twenty-five breast lesions of 119 patients underwent two-dimensional ultrasound (2D-US) and ultrasonic elastography (UE), to get the relative stiffness of lesion by measuring the strain ratio of breast lesion to the same level breast tissue under good strain images. By comparing with the results of pathological diagnosis and with it as the gold standard, the cut-off point for the strain ratio was got using the receiver operating characteristic curve. Results The strain ratio of the benign lesions was (2.66 ± 0.78) , which was different from that of malignant ones (4.97 ± 1.93) ($P < 0.05$). The area under the curve was 0.917 and it determined the cut-off point for strain ratio was 3.19. If the strain ratio ≥ 3.19 for malignancy and < 3.19 for benignity, the sensitivity, specificity, accuracy, positive predictive value and negative predictive value were 89.4%, 86.8%, 88.5%, 93.0% and 80.7%, respectively in identifying malignant breast tumors. Conclusion Strain ratio can reflect the stiffness of breast lesions more objectively, and represent a high clinical value for differentiation of benign and malignant breast tumors.

[Key words] Strain ratio; Ultrasonic elastography; Breast diseases

乳腺癌是女性最常见的恶性肿瘤之一,常规超声是用于乳腺疾病诊断的最常用方法,但其诊断准确性较低。超声弹性成像是近几年发展较快的新技术,既往研究表明,该方法可提高乳腺癌诊断的敏感性、特异性及准确性^[1]。弹性评分法以往报道较多,本研究通过回顾性分析119例患者125个乳腺肿块的弹性SR值并与病理对照,探讨其对乳腺良恶性病变的鉴别诊断价值。

1 资料与方法

1.1 一般资料

2011年1月~2011年8月在我院超声科接受检查的住院患者119例共125个病灶。患者均为女性,年龄20~81岁,中位年龄43岁;病灶最大直径4.8~50.4mm,术后均有病理结果。

1.2 仪器和方法

使用Toshiba Aplio XG超声诊断仪,配备超声弹性成像技术,线阵高频探头PLT-805AT,频率5~12MHz。患者取仰卧位,必要时侧卧位,充分暴露双侧乳房及腋窝。先行常规灰阶超声对双侧乳腺进行多切面多方位扫查,显示病灶后,主要观察肿块部位、数量、大小、形态、边界、边缘、内部和后方回声特征、有无钙化等及其内部血供情况,记录并存档;启动弹性成像模式,调节取样框至合适大小(包含肿块及周边腺体)并将其上界置顶,下界包含部分胸肌,随后进行规律地加压-解压操作(连续5次左右),冻

结图像并存档。选取加压-解压呈规律的正弦图像,勾画ROI1为同水平腺体组织,ROI2为整体病灶区。系统自动计算出两个区域内的弹性SR值(周围腺体组织应变率/病灶应变率),储存图像。

1.3 统计学分析

应用SPSS16.0软件进行统计处理。计量资料采用均数±标准差表示,良恶性病灶组的SR值比较采用秩和检验, $P < 0.05$ 为差异具有统计学意义。以病理诊断为金标准,构建受试者工作特征(ROC)曲线,确定合理的SR诊断界点,并计算出敏感性、特异性、准确性、阳性预测值、阴性预测值。

2 结果

2.1 乳腺疾病分类

本组119例,125个病灶,其中良性组60例,66个肿块,包括纤维腺瘤43个,炎症5个(包括1例慢性化脓性炎和1例肉芽肿性乳腺炎),导管内乳头状瘤6个,乳腺腺病8个,小叶增生伴纤维瘤样变2个,脂肪瘤2个;恶性组59例,59个肿块,其中浸润性导管癌49个,浸润性小叶癌2个,乳头状癌3个,淋巴瘤2个,原位癌1个,黏液癌1个,髓样癌1个。

2.2 良恶性乳腺病灶弹性

SR结果分析,以病理检查结果为诊断金标准,良性组(图1)SR为 (2.66 ± 0.78) ,恶性组(图2)SR为 (4.97 ± 1.93) ,两组间差异有统计学意义($Z = -8.027, P < 0.01$)。

2.3 超声弹性SR界值确定

依据病理结果对125个乳腺肿块SR的诊断界点进行确定,绘制ROC曲线(图3),曲线的开始上升部分较陡,表明实验分辨

作者单位:221002 徐州医学院影像学院(胡春梅 类婷婷 薛涵文)
徐州医学院附属医院超声医学科(崔建华)
通讯作者:崔建华 E-mail:jianhuacui@163.com

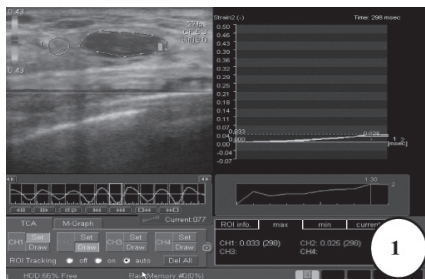


图1 SR为1.3,病理结果为纤维腺瘤

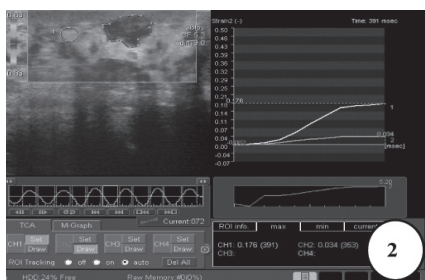


图2 SR为5.2,病理结果为浸润性导管癌

率较精确,并且曲线下面积(AUC)为0.917,说明准确性较高,与Az=0.5比较,差异有统计学意义。根据统计结果中各个可能SR检测的敏感性和特异性计算约登指数,选择约登指数最大的点0.809作为诊断的界点,确定该点对应的SR3.19为ROC曲线上的最佳诊断界点。以SR ≥ 3.19判断肿块为恶性、<3.19判定为良性,则弹性SR诊断乳腺恶性肿瘤的敏感性、特异性、准确性、阳性预测值、阴性预测值分别为91.5%、89.4%、90.4%、88.5%、92.2%。弹性成像SR值诊断结果与病理对照结果见表1。

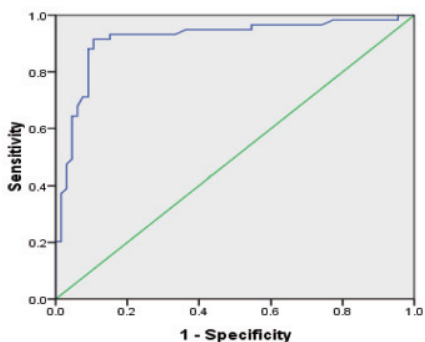


图3 SR的ROC曲线

表1 弹性成像SR值诊断结果与病理对照(例)

弹性SR值诊断结果	病理结果	
	恶性	良性
≥ 3.19	54	7
< 3.19	5	59
合计	59	66

3 讨论

乳腺癌是女性最常见的恶性肿瘤之一且发病率逐年上升,严

重威胁着女性的身心健康,如何早期诊断和治疗对其疗效和预后具有重要意义。超声检查无创、安全、快捷,已成为乳腺疾病诊断的主要手段,但由于乳腺良恶性结节在二维超声表现上往往存在较明显的重叠,其诊断准确性不甚理想。

硬度是组织的重要特征之一,可以随着肿瘤的发生、发展、演变而不同,大多数恶性肿瘤由坚硬的病变组织组成,与附近结构粘连,使活动性减低,减小了弹性,从而增加了硬度^[2]。临床上主要通过触诊来判断组织的硬度,但主观性大,漏诊、误诊率高。超声弹性成像是近年发展起来的新技术,通过检测乳腺病灶的相对硬度来帮助判断其良恶性。研究表明^[3],乳腺组织及其病变的弹性系数各不相同,从大到小排列为浸润性导管癌>非浸润性导管癌>乳腺纤维化>乳腺>脂肪组织。组织弹性系数越大,提示其硬度越大。以往报道主要集中在对弹性评分的分析研究,但是评分方法是由超声医生对乳腺肿块的弹性图做出的主观评价,可能受到医生主观因素的影响造成结果的偏倚,有时不同医生对同一肿块的同一幅弹性图给出不同的评分,而弹性SR是一个定量指标,本研究所采用的超声诊断仪器可以应用其自带的软件测量病变区域相对于周边组织的应变率比值,更加客观地反映病灶的软硬度。我们以肿块同深度的周围乳腺组织为参照,发现乳腺良恶性肿瘤的SR差异具有统计学意义,反映了良恶性肿瘤在一定外力作用下形变程度不同,良性肿块大多质软形变大,恶性肿块大多质硬形变小。进一步构建ROC曲线后,曲线下AUC为0.917说明准确性较高,并确定界点为3.19,与智慧等^[4]的3.08较为接近。以SR ≥ 3.19诊断为恶性、<3.19判定为良性,超声弹性SR诊断乳腺恶性病变的敏感性、特异性、准确性分别为91.5%、89.4%、90.4%。表明SR以3.19为界点可以较好地地区分乳腺肿块的良恶性,以该点为临界值准确性高、漏诊率低。本组1例患者仅为发现乳房肿块,无局部红肿热痛,二维超声显示肿块形态不规则,内部回声不均,边界不清,内部血流丰富,RI>0.7,初步诊断为乳腺癌,但其SR<3.19,术后病理证实为化脓性炎症。而对于一些在二维超声上表现为形态不规则、边界不清与乳腺恶性肿瘤较难鉴别的乳腺腺病及小叶增生,弹性SR测值较低,显示出较高的应用价值,同时通过半定量分析肿块的硬度可以很好地显示早期乳腺癌^[5]。

虽然超声弹性SR值诊断乳腺恶性肿瘤的准确性较高,但乳腺良恶性肿瘤的弹性系数之间存在一些重叠^[6],且病灶的硬度改变与其病理特征有关。本组研究假阳性7例:3例纤维腺瘤,病理表现为2例病变内见乳腺纤维组织和腺管两种成分增生,排列不规则,可见多处条带状增生的纤维组织束,说明病灶内纤维增生较明显,间质细胞丰富,另1例病理显示病变组织内出现钙化和胶原化;2例导管内乳头状瘤,1例病理表现为其乳头内含纤维血管间质且间质出现明显的胶原化同时伴肌纤维母细胞增生,另1例表现为部分导管上皮增生及大汗腺化;1例肉芽肿性乳腺炎病理所见肿块质韧,结节内部肉芽肿性炎症和散在分布的微脓肿,结节周边纤维结缔组织增生明显。5例假阴性:2例浸润性导管癌,1例病理提示癌细胞已向周围组织浸润,部分肿瘤组织和周围腺体及脂肪组织混杂存在,1例病灶较大,病变内已出现坏死、液化;1例髓样癌病理表现为癌细胞极其丰富呈大片状分布,间质成分少;1

48例产后胎盘植入宫腔镜治疗的临床观察

曹雪霏 崔超美

[摘要] 目的 研究宫腔镜治疗产后胎盘植入的临床效果。**方法** 选取自2003年3月~2011年3月成功诊治的住院患者48例,对其临床资料进行回顾性分析。**结果** 术后有98%的患者于术后2个月后恢复了月经,没有恢复月经的患者只有1例,属于2次清宫治疗,也于2次治疗后恢复了月经。**结论** 宫腔镜下清宫术治疗产后胎盘植入没有产生严重的并发症,对保护子宫,恢复身体有重要的保护作用。

[关键词] 胎盘植入;宫腔镜;治疗;观察

[Abstract] Objective To study the clinical effect of hysteroscopic treatment of postpartum placenta increta. **Methods** 48 cases in the period from March, 2003 to March, 2011 was selected and their clinical materials was analyzed. **Results** The conditions of the patients were comparatively well after operation, there are about 98% patients have recovered their periods in two months after the operation. And there was only one patient who had not recovered immediately from the operation, but she is pretty well now after taking the uterine treatment twice. **Conclusion** There is no serious complication by surgical treatment of hysteroscopic postpartum placenta increta, and it is beneficial to protect the uterus and restore the body.

[Key words] Placenta increta; Hysteroscopic; Treatment; Observation

1 资料和方法

1.1 一般资料

选取自2003年3月~2011年3月成功诊治的住院植入性胎盘保守治疗患者48例,进行了临床观察研究。患者年龄在25~41岁之间,平均年龄(28.57±0.45)岁,≥35岁15例(31.25%)。距离本次分娩1~4个月,其中足月产后22(45.83%)例,胎儿发育异常孕中晚期引产后26(54.17%)例;23(47.92%)例有本次生产胎盘剥离困难人工剥离胎盘史,且均为第2或第3次生产;16(13.33%)例有产后大出血史。

1.2 诊断

21例术前经四维彩色多普勒超声检查胎盘中出现多个血流

湍急的血窦,胎盘与宫壁之间边界不清,肌层存在丰富血流的信号确诊^[1-2];阴道分娩42例,均有胎盘剥离困难,检查胎盘有部分缺损,23例行人工剥离时找不到与子宫壁的分界界限;剖宫产6例,徒手剥离时发现胎盘部分植入。所有患者宫腔镜下清宫术后组织送病理检查确诊。

1.3 仪器

采用日本Olympus及德国STORZ公司生产的宫腔镜,膨宫液体为生理盐水,压力80~150mmHg之间。

1.4 治疗方法

本组48例患者宫腔镜下清宫术前均进行口服药物治疗。首先令患者口服米非司酮100mg/d,共2~5天或肌注甲氨蝶呤50mg/d,共2~5天,使血HCG值下降至小于100mIU/L,并复查彩色超声检查,宫腔内包块缩小,包块周围肌层血流信号减弱。然后在B超监护下进行宫腔镜下清宫术。36(75.0%)例一次清宫

作者单位:410008 湖南省妇幼保健院综合治疗科(曹雪霏 崔超美)

例黏液癌病理示肿瘤细胞呈小团块状,漂浮在黏液中,肿瘤内见大片出血、坏死灶。根据上述良恶性病变的病理特征分析其误诊、漏诊的主要原因为部分良性肿块的纤维成分较多,或出现钙化、胶原化等导致其硬度增加而SR测值偏高,而部分恶性病灶实质成分多,间质成分少或病灶内出现坏死、出血等质地较软SR测值偏低。另外有1例假阳性和1例假阴性不属于上述分析归类,分析其原因可能为此良性病灶位置较深,加压过小使其形变不够而致SR测值较高,该恶性肿块由于病程不长,质地中等而其周围腺体较致密致其硬度相对较低而SR测值偏低。上述部分假阳性、假阴性病例在二维声像图上具有典型特征而最终做出了正确诊断。因此,应该将超声弹性成像技术与二维图像进行综合判断,以提高诊断准确性。

综上所述,我们认为弹性SR测量可以反映乳腺病灶的硬度情况,其作为一种半定量的评价方法相对更加客观,协同二维超声可增强良性、恶性乳腺肿块鉴别诊断的能力,随着超声弹性成像技术的成熟和应用推广,可为临床诊断乳腺癌提供更有价值的

量化指标。[□]

参考文献

- [1] Zhi H, Ou B, Luo BM, et al. Comparison of ultrasound elastography, mammography, and sonography in the diagnosis of solid breast lesion[J]. J Utrasound Med, 2007, 26(6):807-815.
- [2] 周永昌, 郭万学. 超声医学[M]. 3版. 北京: 科学技术文献出版社, 1998: 132.
- [3] Krouskop TA, Wheeler TM, Kallel F, et al. Elastic moduli of breast and prostate tissues under compression[J]. Ultrasonic Imaging, 1998, 20(4):260-274.
- [4] 智慧, 肖晓云, 杨海云, 等. 弹性应变率比值在乳腺实性肿物良恶性鉴别诊断中的价值初探[J]. 中华超声影像学杂志, 2009, 18(7):589.
- [5] 李立杰, 王兴田. 超声弹性成像技术鉴别乳腺肿块良恶性应用价值探讨[J]. 徐州医学院学报, 2011, 31(4):264-266.
- [6] Hiltawsky KM, Krüger M, Starke C, et al. Freehand ultrasound elastography of breast lesions: clinical results[J]. Ultrasound Med Bid, 2001, 27(11):1461-1469.